Aus dem pathologisch-anatomischen Institut Basel.
(Vorsteher: Prof. Dr. Hedinger.)

Ueber

ungewöhnliche Metastasenbildung in der Leber bei Carcinoma mammae.

Inaugural-Dissertation

zur

Erlangung der Doktorwürde

der

Hohen medizinischen Fakultät

der

Universität Basel

vorgelegt von

Fritz Ziegler
aus Solothurn.

R. UNIV. BIBLIOTHEEK LEIDEN

Berlin 1919.
Druck von L. Schumacher, N. 4.

Von der medizinischen Fakultät Basel genehmigt auf Antrag von Prof. Hedinger.

(Sonderabdruck aus der Zeitschrift für Krebsforschung. 16. Bd. 3. Heft.)

Die Metastasenbildung bei Carcinoma mammae ist schon von verschiedenen Seiten ausführlich bearbeitet worden. Es handelt sich dabei hauptsächlich um die Frage nach der Häufigkeit der Metastasen und speziell auch nach der Häufigkeit der einzelnen Organmetastasen.

Ich möchte auf dieses Thema hier nicht eintreten, sondern gleich zwei Beobachtungen eigentümlicher Metastasenbildungen in der Leber bringen. Diese Beobachtungen haben nicht nur ein gewisses Interesse für die spezielle Lehre des Mammakarzinoms und seiner Tochtergeschwülste, sondern sie sind auch von Bedeutung für die allgemeine Lehre von der retrograden Embolie, bzw. der Metastasenbildung auf retrogradem, embolischem Wege.

Mein erster Fall betrifft eine 59jährige Frau S. I., die am 2. März 1915 zur Autopsie kam. Aus den Krankengeschichten der chirurgischen und medizinischen Abteilung des Bürgerspitals entnehme ich auszugsweise folgendes:

Die Patientin trat zunächst am 7. April 1913 auf die chirurgische Abteilung ein und gab damals an, daß sie seit $^3/_4$ Jahren im Anschluß an einen Stoß gegen die rechte Brust eine stark schmerzhafte Geschwulst, die allmählich heranwuchs, in der rechten Brust bemerkte. Klinisch fand sich im oberen, äußeren Quadranten der rechten Mamma, mit der Mamilla verwachsen, eine gut apfelgroße Geschwulst. In der Axilla waren einzelne derbe Drüsen nachzuweisen.

Die Mamma wurde am 8. April 1913 in typischer Weise entfernt und die Axilla ausgeräumt. Die pathologisch-anatomische Diagnose des Präparates ergab damals im hiesigen Institut, wie ich unten noch genauer erwähnen werde: Carcinoma solidum simplex mammae mit Metastasen in den rechten Axillardrüsen.

Am 22. Februar 1915 trat die Patientin nach 2jährigem völligem Wohlbefinden in die medizinische Klinik ein. Ihre jetzige Erkrankung begann vor 3 Wochen mit Ikterus, Abmagerung und Appetitlosigkeit. Die Patientin bringt ihre jetzige Erkrankung mit einem Fall auf der Straße in Zusammenhang.

Beim Eintritt ins Spital konstatierte man einen ziemlich schweren Ikterus, etwas Lungenkatarrh und dann eine große harte Leber, die in der Medioklavikularlinie bis handbreit unter den Rippenbogen, in der Mittellinie 3 Finger unter den Processus xyphoides ging. Die Milz war nicht vergrößert.

Die Patientin nahm rasch an Kraft ab, so daß sie bereits am 2. März 1915 2 Uhr 30 Min. an Marasmus und cholämischen Erscheinungen starb.

Die Autopsie, Sekt.-Protokoll Nr. 153/15, die $6^1/_2$ Stunden nach dem Tode vorgenommen wurde, ergab im Auszug folgendes:

Mittelgroße, weibliche Leiche; Totenstarre gut ausgebildet, Pupillen beiderseits rund, gleich weit. Skleren und Haut am ganzen Körper ikterisch. Livores am Rücken reichlich, dunkel. Pannikulus am Abdomen 4—5 cm dick. Pektoralis beiderseits mässig kräftig, dunkelrot, gut transparent. Mamma links mit reichlich Fettgewebe, Drüsenkörper sehr gering. Rechts fehlt die Mamma. Man findet eine Operationsnarbe von der rechten Achselhöhle nach unten verlaufend, bis zum Ansatz des Processus xyphoides. Axillardrüsen nicht vergrößert, nicht karzinomatös.

Bauchsitus: Im Abdomen etwa 100 ccm trüber gelblicher Flüssigkeit. Leber 4 cm unter Rippenbogen, 5 cm unter Ende Corpus sterni. Oberfläche der Leber überall am Zwerchfell fest adhärierend. Milz am Zwerchfell adhärent. Dünndärme eng, Appendix frei. Dickdarm ziemlich stark gebläht. Colon transversum mit dem Colon ascendens, der Unterfläche der Leber und dem Mesenterium durch leicht lösbare Adhäsionen verbunden. Omentum sehr fettreich, kurz, durch leicht lösbare Adhäsionen mit Colon ascendens, transversum, Leber und Zwerchfell verbunden. — Genitalien in normaler Lage. Rippenknorpel schwer schneidbar, gelblich, zum Teil verkalkt. Sternum ohne Besonderheiten, im Mediastinum anticum reichlich Fettgewebe. Lungen frei, wenig retrahiert und kollabiert.

Herz: Herzbeutel enthält wenige Kubikzentimeter klarer Flüssigkeit. Innenfläche ohne Besonderheiten. Herz etwas groß, 285 g. Subepikardiales Fett reichlich. Spitze vom linken Ventrikel gebildet. Venöse Ostien für 2 Finger durchgängig. Im Herzen flüssiges Blut und Kruor. Klappen zart, Sehnenfäden zart. Papillarmuskeln und Trabekel schwach, abgeplattet. Rechter und linker Ventrikel etwas erweitert. Herzmuskel rechts 2—3 mm, links 9 mm. Auf Schnitt braun, gut transparent. Pulmonalis: Umfang 7 cm. Aorta ascendens: Intimaflecken weise getrübt, Umfang 7 cm. Foramen ovale geschlossen. Koronargefäße mit ziemlich reichlich gelblichen Trübungen. Klappen und Intima der großen Gefäße stark ikterisch. — Ductus thoracicus ohne Besonderheiten. — Zunge: Schleimhaut gelblich. Balgdrüsen des Zungengrundes und Tonsilla palatina nicht vergrößert. Uvula stark venös hyperämisch. Schleimhaut in Pharynx, Oesophagus und Trachea gelblich. Thyreoidea mit lappigem Bau, guter Transparenz, stark gelb. Aorta thoracica mit wenigen Intimatrübungen, gelblich gefärbt. Lungen: Oberfläche überall glatt und glänzend, an den Rändern ziemlich starkes Emphysem. Die Lungen auf Schnitt gut luft- und bluthaltig, ikterisch. Bronchien: Schleimhaut ziemlich stark injiziert. Pulmonalarterien zart. Bronchialdrüsen nicht vergrößert, anthrakotisch. — Milz: klein, 120 g, bindegewebige Kapsel etwas runzelig. Auf Schnitt Pulpa schwarzrot, derb, Trabekel etwas verbreitert, gelblich gefärbt, Follikel nicht sichtbar.

Linke Nebenniere: Rinde fettreich, Mark postmortal erweicht. — Linke Niere: ziemlich klein, Fettkapsel sehr reichlich, fibröse Kapsel gut abziehbar. Oberfläche glatt. Auf Schnitt Farbe dunkelrot, Zeichnung deutlich, Transparenz gut, Rindenbreite 5 mm, Brüchigkeit normal. Nierenbecken ohne Besonderheiten, leicht ikterisch.

Rechte Nebenniere: wie links.

Rechte Niere etwas kleiner als links. Fibröse Kapsel gut abziehbar, Oberfläche glatt. Auf Schnitt Farbe graurot. Rinde stellenweise gelblich gefärbt, 5 mm breit. Transparenz gut, Brüchigkeit normal. Nierenbecken wie links. Gewicht beider Nieren: 200 g.

Vena cava inferior enthält flüssiges Blut.

Blase: Schleimhaut blaß. Vagina: ohne Besonderheiten. Uterus ziemlich kräftig. Tuben: ohne Veränderungen. Ovarien klein, ziemlich stark gelblich gefärbt. — Schenkelvenen enthalten flüssiges Blut. Aorta und abgehende Gefäße zart. Pankreas klein, ohne Besonderheiten. Mesenteriale und retroperitoneale Lymphdrüsen nicht vergrößert. Magenschleimhaut blaß, ohne Besonderheiten. Duodenum enthält gallenfreien, breiigen Inhalt. Schleimhaut blass. Papille auf leichten Druck durchgängig.

Leber: groß, 2000 g, die Oberfläche glatt, die Serosa leicht verdickt. Das Gewebe beim Schneiden zähe, knirschend. Auf der Schnittfläche ist die azinöse Zeichnung an den meisten Stellen fast völlig verwischt. Man sieht nur kleine, stark ikterisch gefärbte, trübe Inseln, in deren Zentra, Peripherie und Glissonsche Scheiden erkannt werden können. An den meisten Stellen ist die Leber von einem weißlichen, mäßig transparenten Gewebe eingenommen, das ganz diffus in die oben genannten Leberreste hinein verläuft (s. Figur). Von den weißen Partien der Leber läßt sich reichlich trüber Saft abstreifen. Ein zirkumskripter, größerer Knoten ist auf multiplen Schnittflächen nirgends nachzuweisen. — Gallenblase enthält dunkelgrüne Galle, Schleimhaut o. V. Ductus choledochus etwas erweitert.

Darm mit hellgelbem Kot. Schleimhaut des Dünndarms venös hyperämisch. Schleimhaut des Dickdarms überall ziemlich blaß. Appendix weit.

Schädeldach 4—5 mm dick. Diploe reichlich, blutreich. Dura von mittlerer Spannung. Sinus der Dura mater enthalten flüssiges Blut. Gefäße der Basis zart.

Gehirn: Gewicht 1250 g. Windungen von normaler Breite. Weiche Häute etwas hyperämisch. Hirnsubstanz gut durchfeuchtet und von mittlerem Blutgehalt. Ventrikel nicht erweitert, Ependym zart. Kleinhirn ohne Veränderungen.

Wirbelkörper enthalten rotes Mark, o. V. Femurmark in den oberen Partien rot, in den unteren gelb, keine Metastasen.

Nach dem makroskopischen Sektionsbefund wurde damals folgende Diagnose gestellt:

Primäres Karzinom der Leber; allgemeiner Ikterus; chronisches, substantielles Lungenemphysem; mäßige braune Atrophie und Dilatation des

Herzens; Atrophie der Milz; Operationsnarbe im Bereich der rechten Mamma wegen Carcinoma mammae.

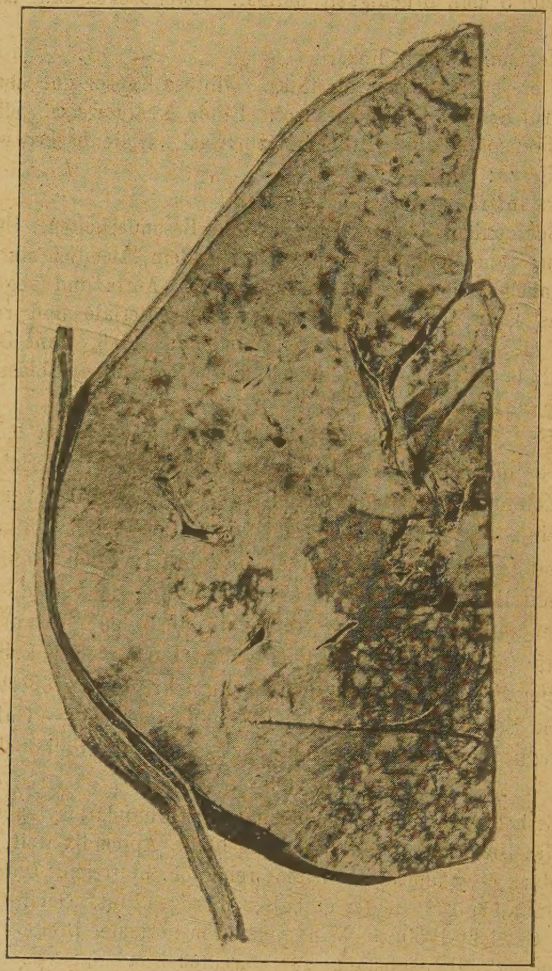

Querschnitt durch die Leber.
Der größte Teil der Leber ist von einem weißen Tumorgewebe diffus durchsetzt.

Zur mikroskopischen Untersuchung wurden aus allen Organen und aus der Leber eine große Anzahl von Stücken aus verschiedenen Stellen herausgeschnitten, in Formol fixiert und teilweise in Zelloidin eingebettet. Zur Färbung wurden gebraucht: Hämalaun-Eosin, van Gieson, die Weigertsche Methode zur Darstellung der elastischen Fasern, die Maresch-

Bielschowski'sche Methode zur Darstellung der Gitterfasern und die Färbung mit Sudan auf Fett.

In den Organen konnten mit Ausnahme der Leber nirgends karzinomatöse Herde gefunden werden.

Bei der mikroskopischen Untersuchung der Leber findet man auf weitaus den meisten Schnitten ein Gewebe vor, das nur durch das Vorhandensein der Glisson-schen Scheiden mit Mühe als Lebergewebe erkannt werden kann. Der Aufbau dieses Gewebes wird besonders deutlich in Gefrierschnitten, in denen viele Zellen ausfallen, so daß ein Gewebe resultiert, das scheinbar artifiziell ausgepinselt worden ist. Man erkennt, daß weitaus der größte Teil der Leber von einem ziemlich kernarmen, bindegewebigen Retikulum gebildet ist, in dessen Maschen die Tumorzellen stecken. Das bindegewebige Retikulum wird aus langen, spindelförmigen Zellen mit sehr langen, chromatinreichen, schmalen Kernen und feinfibrillärer Grundsubstanz gebildet. In den bindegewebigen Septen verlaufen spärlich feinste Gefäße. An einzelnen Stellen, zum Teil im Zusammenhang mit Glissonschen Scheiden, zum Teil aber völlig unabhängig von denselben, findet sich eine stärkere Bindegewebswucherung, so daß der maschige Bau des Tumorgewebes mehr und mehr zurücktritt.

Die Maschen zeigen ziemlich mannigfache Formen. Neben rundlichen findet man auch ovale oder unregelmäßige Hohlräume, die schließlich vielfach zu größeren Hohlräumen konfluieren. Die meisten der Maschen zeigen ungefähr die Größe einer absteigenden Henleschen Schleife einer Niere, seltener einer Sammelröhre. Die Maschen selbst sind ausgefüllt mit mittelgroßen bis kleinen polyedrischen Zellen mit ziemlich großem, meist chromatinreichem Kern, der vielfach ein kleines Kernkörperchen erkennen läßt. Das Protoplasma ist meist nur in Form eines schmalen Saumes vorhanden; es ist meist homogen, seltener fein vakuolär und im Hämalaun-Sudan-Präparat leicht verfettet. Die Zellhaufen, die vielfach netzförmig miteinander anastomosieren, sind durchweg solid. Die Venae hepaticae enthalten in ihrem Lumen oft reichlich Tumormaterial vom selben Bau wie die beschriebenen Zellhaufen. Ihre Wandung ist, wie namentlich im van Gieson- und im Weigertschen Elastinpräparat deutlich zu erkennen ist, oft erheblich verdickt. Man erkennt dann in der Intima gleichzeitig mit lymphozytärer Infiltration Anhäufungen von Tumorzellen im Sinne der Intimasarkomatose und -karzinomatose, wie sie von Goldmann und Hedinger beschrieben worden sind. Die Glissonschen Scheiden sind an einzelnen Stellen etwas verbreitert. Man sieht daselbst gut erhaltene, zum Teil auch neu gebildete Gallengänge. Die Vena portae ist zum Teil völlig normal, an einzelnen Stellen erkennt man in ihrem Lumen einzelne solide Krebszellstränge. Bilder der Intimakarzinomatose sind auch im Bereich der Vena portae, wenn auch seltener als in der Vena hepatica, zu sehen. Die Arteria hepatica zeigt keine Besonderheiten. — In den Glissonschen Scheiden findet man an einzelnen Stellen ziemlich diffuse krebsige Durchwucherung des Bindegewebes. Die Tumorzellen sind gerade an solchen Stellen nicht selten mit feinscholligem Hämosiderin beladen.

Im Bindegewebe der Glissonschen Scheiden bemerkt man vielerorts ziemlich starke Infiltrationen mit Lymphozyten und stellenweise etwas größeren, einkernigen

Elementen mit zentral gelagertem Kerne und eosinrotem Zelleibe, also Zellen, die an Myeloblasten erinnern. Die Oxydasereaktion nach Schultze fällt aber negativ aus.

Die bindegewebige Kapsel der Leber ist etwas verdickt und lymphozytär infiltriert. In den größeren Glissonschen Scheiden erkennt man vielfach auch Nerven, von denen einige von den Tumorzellen durchwachsen werden.

Vom Lebergewebe ist, wie gesagt, so gut wie nichts zu sehen. Nur in den Schnitten, die aus marmoriert grünweißlichen Leberpartien stammen, stößt man hie und da auf kleine Inseln von Lebergewebe, die aber meistens weitgehende Veränderungen zeigen. Ein Teil des Lebergewebes ist ausgedehnt nekrotisch. Die Leberzellbalken sind sehr stark dissoziiert. Im Bereich dieser nekrotischen Leberzellbalken sieht man nicht selten im Zentrum dieser Leberzellen einen eingedickten Gallentropfen. Da, wo das Lebergewebe mit dem Tumorgewebe in Kontakt kommt, schiebt sich das letztere zwischen die Leberzellbalken vor, ganz entsprechend dem Verhalten der sekundären Lebertumoren.

Das van Gieson-Präparat zeigt keine nennenswerten Besonderheiten, es läßt nur das eigentümliche, retikuläre Stützgewebe besonders deutlich erkennen. Dieses Retikulum wird besonders schön durch die Maresch-Bielschowskische Methode der Gitterfaserfärbung dargestellt.

Das Weigertsche Elastinpräparat zeigt nur im Bereich der Glissonschen Scheiden und Gefäße elastische Lamellen und Fasern. In ihm kommen besonders die Venen mit Intimakarzinomatose deutlich zur Geltung. Das eigentliche Tumorretikulum entbehrt der elastischen Fasern vollkommen.

Besonders hervorzuheben ist, daß auch in den völlg krebsigen Partien vielfach die Krebszellstränge und die trennenden Septen ungefähr die Richtung der Leberzellenbalken und der dazwischen liegenden Blutkapillaren des normalen Leberazinus einnehmen.

Die mikroskopische Untersuchung, die seinerzeit von der exstirpierten Mamma und den Achseldrüsen vorgenommen wurde, ergab folgendes:

M. B. 580, 1913: Der Mammatumor besteht aus schmalen, soliden Krebszellsträngen, die zum Teil netzförmig miteinander zusammenhängen. Die Krebszellen sind polyedrisch, ziemlich klein und enthalten einen chromatinreichen Kern. Das Bindegewebe dazwischen ist fibrillär und außerordentlich stark von Lymphozyten durchsetzt. In den Milchgängen findet man ebenfalls Krebsnester, stellenweise mit Nekrosen. In den Venen sieht man vielfach Krebsthromben. Die Axillardrüsen zeigen ebenfalls solide Krebszellnester von gleicher Beschaffenheit, wie die oben beschriebenen. Vom lymphadenoiden Gewebe ist kaum mehr etwas vorhanden mit Ausnahme der Ränder. Es handelt sich um ein Carcinoma simplex mammae mit Metastasen in den Axillardrüsen.

Wenn ich den Fall noch einmal kurz überblicke, so wurde die beim Tode 59 Jahre alte Frau zuerst am 8. April 1913 eines rechtsseitigen Mammatumors wegen operiert. Die mikroskopische Untersuchung ergab damals ein Carcinoma simplex solidum, das sich dadurch etwas von den gewöhnlichen Mammakrebsen unterschied, daß es eine starke Tendenz zeigte, in die Blutgefäße einzubrechen. Die Lymphdrüsen der rechten Axilla waren

ebenfalls krebsig umgewandelt. Die Patientin war dann fast während zwei Jahren völlig beschwerdefrei. Dann stellte sich angeblich nach einem Sturz ein Ikterus ein, der dann unter zunehmendem Marasmus und cholämischen Erscheinungen ad exitum führte. Die Autopsie ergab in der Leber eine ganz diffuse Geschwulstbildung, die unbedingt zu der makroskopischen Diagnose eines primären diffusen Leberkarzinoms führen mußte. Der Ikterus und die cholämischen Erscheinungen waren ohne weiteres durch die hochgradige Insuffizienz der Leber und durch die starke Gallenstauung in den wenigen, noch erhaltenen Leberinseln zu erklären. Der übrige Sektionsbefund zeigte keine nennenswerten Besonderheiten. Die mikroskopische Untersuchung ließ ein primäres Leberkarzinom sofort ausschließen. Die Zellen entsprechen völlig einem Carcinoma solidum simplex und entsprechen auch völlig den Zellen, wie sie seinerzeit im Primärtumor beschrieben worden sind. Es unterliegt gar keinem Zweifel, daß es sich in diesem Falle um eine allerdings höchst eigentümliche Metastasierung in die Leber nach einem primären Mammakrebs handelt. Ich habe bereits bei der mikroskopischen Untersuchung hervorgehoben, daß der Krebs teilweise direkt von der Vena hepatica in die Blutkapillaren hineinwuchert, und daß zum Teil Bilder resultieren, die eine gewisse Aehnlichkeit haben mit den Leberazini, nur mit dem Unterschied, daß an Stelle der Leberzellbalken bindegewebige Septen getreten sind und an Stelle der Kapillaren solide Krebszellstränge.

Es frägt sich nun, wie diese eigentümliche Metastasenbildung, die wir trotz eines sehr großen Karzinommaterials noch nie beobachtet haben, zu erklären ist. Ich habe bereits hervorgehoben, daß der primäre Mammatumor bei der mikroskopischen Untersuchung schon dadurch auffiel, daß man in auffallend vielen Venen krebsige Thromben fand. Wir werden wohl nicht fehlgehen, wenn wir annehmen, daß schon im Momente der Operation ziemlich reichlich Krebsmaterial in die allgemeine Zirkulation gelangt ist. Das Bild in der Leber, in der die Arteria hepatica durchweg frei von Tumorelementen gefunden wurde, spricht dafür, daß hier die Metastasierung entweder auf dem Wege der Vena portae oder auf demjenigen der Vena hepatica zu Stande gekommen ist. Eine Metastasenbildung auf dem Lymphwege ist ohne weiteres auszuschließen. Bei der Berücksichtigung des sonst vollkommen negativen Befundes von Sekundärknoten in anderen Organen ist die Annahme einer Metastasierung auf dem Wege der Vena portae eine höchst unwahrscheinliche und so kommen wir schon per exclusionem darauf, in diesem Falle eine Metastasenbildung durch retrograde Embolie auf dem Wege der Vena hepatica anzunehmen.

Die Lehre von der retrograden Embolie, wie sie in den letzten Jahren von verschiedener Seite ausgebaut wurde, läßt es ohne weiteres erklären, daß auch ohne schwerere Zirkulationsstörungen im Herzen und in den

Lungen unter bestimmten Bedingungen, besonders bei Druckschwankungen im Thorax, Tumormaterial in die Vena hepatica geworfen werden kann. Daß gerade in diesem Falle eine retrograde Embolie event. möglich war, erklärt sich partiell wenigstens dadurch, daß der primäre Krebs sich bereits durch die Tendenz auszeichnete, in die Blutwege zu wachsen. So kamen wohl große Mengen von Krebsmaterial in die Venae mammariae internae, von dort in die Vena cava superior und dann aus Gründen, die wir im einzelnen nicht anzugeben vermögen, in die Vena cava inferior, bzw. in die Venae hepaticae hinein. Bei der ganz gleichmäßigen und ausgedehnten Erkrankung der Leber kann man sich wohl fragen, ob nicht vielleicht auf einmal ziemlich diffus Tumormaterial in die Leber hineinverschleppt wurde, das dann dort wieder wuchs, bis die Leber insuffizient werden mußte. Interessant ist, daß in diesem Falle, trotzdem das Leberfilter ganz von Krebsmetastasen durchsetzt war, weitere Metastasen im Körper fehlten und daß namentlich Knochenmetastasen, die wir hier in über 50 pCt. aller Fälle von Carcinoma mammae, die zur Autopsie kommen, finden, wie in einer Dissertation von Fuchs ausgeführt wurde, völlig fehlten.

Wenn ich den Fall noch einmal epikritisch übersehe, so handelt es sich hier um eine in ihrer Form und ihrer Genese außerordentlich seltene oder eigentlich einzig dastehende Metastasierung der Leber, deren Pathogenese wohl einzig und allein durch die Annahme einer retrograden Embolie erklärlich wird. Der Fall nimmt a priori unter den Mammakrebsen eine gewisse Sonderstellung ein, weil bereits der Primärtumor sich von den gewöhnlichen Mammakrebsen durch seine Tendenz zur Bildung von Geschwulstthromben in den Venen unterscheidet.

Eine gewisse Stütze erfährt meine eben ausgesprochene Ansicht über die Pathogenese dieser eigentümlichen Metastasierung durch eine zweite Beobachtung, die eine 44jährige Frau J. K. betrifft, welche am 26. November 1916 zur Autopsie kam.

Die Frau trat, wie ich der Krankengeschichte der chirurgischen Klinik entnehme, am 23. November 1916 in die Klinik ein. Sie zeigte damals ein ausgedehntes Karzinom der linken Mamma mit Drüsenmetastasen in der Fossa infra- und supraclavicularis. Die Patientin war vor Spitaleintritt einmal mit Röntgenstrahlen behandelt worden, worauf sie mit sehr starken lokalen Schmerzen und einer bedeutenden Verschlimmerung des Allgemeinbefindens reagierte. Am 26. November 1916 trat bereits der Exitus ein. Aus dem Sektionsprotokoll Nr. 55/1916 entnehme ich auszugsweise folgendes:

Kleiner weiblicher Körper von 155 cm Länge und 53 kg Gewicht, in mäßigem Ernährungszustand. Totenstarre gut ausgebildet, Livores dunkelrot, reichlich. Pupillen mittelweit, beiderseits gleich. Zähne defekt. Haut, namentlich am Stamm, braun pigmentiert. Linke Mamma etwas vergrößert. Mammilla etwas eingezogen, verbreitert, von einer $^1/_2$ cm messenden Kruste bedeckt. Haut über der

ganzen linken Mamma graubraun pigmentiert, runzelig, etwas infiltriert, nach unten hin mehrere, unregelmäßig begrenzte, $^1/_2$—1 cm messende Exkoriationen, die mit schwärzlichen Krusten bedeckt sind. Die Mamma fühlt sich außerordentlich hart an. Auf Schnitt durch die Mamma findet man besonders in den beiden oberen Quadranten einen ziemlich unscharf gegen die Umgebung abgesetzten, undeutlich lappig gebauten, graurötlichen, mit einigen kleinen Nekrosen durchsetzten Tumor, von dem sich etwas trüber Saft abstreifen läßt. Der Tumor greift an einzelnen Stellen diffus auf die unteren Quadranten der Mamma über. — Im Bereich der oben erwähnten Exkoriationen wächst der Tumor bis in die Haut durch, nach unten greift das Tumorgewebe in Form multipler, im Mittel 2 mm messender Herde auf den Pectoralis major über. Die Interkostalmuskeln sind makroskopisch frei von Tumorgewebe. Die Axillardrüsen links sind vergrößert, messen 1—2 cm; auf Schnitt grauweiß mit trübem Saft. Rechte Mamma von mittlerer Größe, Drüsenkörper ziemlich gut ausgesprochen, graurot, von atrophischem Fettgewebe durchsetzt. Beim Anschneiden entleert sich aus den Milchgängen reichlich milchige Flüssigkeit. Axillarlymphdrüsen rechts vergrößert, bis $1^1/_2$ cm messend, krebsig durchsetzt. Links supraklavikuläre Lymphdrüsen vergrößert, bis 1 cm messend, krebsig durchsetzt. Rechts supraklavikuläre Lymphdrüsen im Mittel 3—4 mm messend, blutreich, makroskopisch nicht krebsig.

Bauchsitus: Zwerchfell rechts 3., links 4. Rippe. Unterer Leberrand in der Mittellinie 7 cm unter Ende Corpus sterni, in der Mammillarlinie rechts 4 cm unterhalb des Rippenbogens. Omentum majus kurz, mäßig fetthaltig. Dünndarm von mittlerer Füllung. Appendix kurz, frei, an der Spitze obliteriert. Dickdarm von mittlerer Füllung. Harnblase wenig gefüllt, schlaff. Innere Genitalien in normaler Lage. In der Bauchhöhle etwa 1 Liter klarer, seröser Flüssigkeit. Magen in normaler Lage. Rippenknorpel etwas gelb, gut schneidbar. Sternum ohne Besonderheiten. Lunge ziemlich retrahiert und kollabiert, überall frei. Ductus thoracicus zart. Im Mediastinum anticum wenig Fettgewebe, Lymphdrüsen nicht vergrößert. — Im Herzbeutel etwa 10 ccm klarer, seröser Flüssigkeit. Herz: klein, schlaff (240 g), mit mäßig subepikardialem Fettgewebe. Venöse Ostien für zwei Finger durchgängig. Im Herzen ziemlich reichlich flüssiges Blut. Klappen zart. Aorta ascendens 5 cm Umfang, Intima spurweise weiß verdickt und getrübt. Wanddicke links 10, rechts 3 mm. Myokard braunrot, transparent. Papillarmuskeln und Trabekel ohne Besonderheiten. Foramen ovale geschlossen. Koronararterien zart. Herzhöhlen von normaler Weite.

Zunge mit geringem graurotem Belag. Uvula und weicher Gaumen ohne Besonderheiten. Balgdrüsen der Zungenbasis und Tonsilla palatina klein. Pharynx und Oesophagus etwas hyperämisch. In Larynx und Trachea etwas rötlicher Schleim, Schleimhaut gut bluthaltig. Schilddrüse von mittlerer Größe. im linken Unterhorn ein $1^1/_2$ cm messender, transparenter Kolloidknoten. Rechte Drüsenhälfte: mehrere 1—3—4 cm messende transparente Kolloidknoten, zwischen denselben ziemlich reichlich lappig gebautes, blutreiches Schilddrüsengewebe. Aorta thoracica zart, elastisch. Intima mit ganz vereinzelten, kleinen, weißlichen Verdickungen.

Lungen: Von mittlerem Volumen und ordentlichem Luftgehalt. Pleura überall glatt und glänzend. Auf Schnitt ist das Gewebe dunkelgraurot, von mittlerem

Luftgehalt, völlig kompressibel. Im rechten Unterlappen ein zirkumskripter etwa 3 cm messender Herd, darüber die Pleura blutig durchsetzt, mit dünnem Fibrinbelag. Auf Schnitt typisch keilförmiger Infarkt von schwarzroter Farbe, 4 cm Länge und 4 cm maximaler Breite. In der zuführenden Arterie ein das Lumen völlig verlegender, mit der Wand leicht verklebter Thrombus. Lungenarterien sonst zart, Bronchien blutreich. Bronchialdrüsen von mittlerer Größe, leicht anthrakotisch; untere Zervikaldrüsen ebenso.

Milz: 13 : 6 : 2 cm, 115 g. Kapsel etwas runzelig, zart. Pulpa braunrot, von normaler Konsistenz, Follikel sehr klein, Trabekel deutlich. — Linke Nebenniere kräftig, Rinde fettarm, Mark postmortal erweicht. Linke Niere: Fettkapsel von mittlerer Ausbildung, fibröse Kapsel zart. Niere von mittlerer Größe, Oberfläche hellgraurot mit einzelnen embryonalen Furchen. Auf Schnitt Zeichnung deutlich. Mittlere Rindenbreite 7 mm. Gewebe graurot, transparent von normaler Brüchigkeit. Nierenbecken ohne Veränderungen. Vena cava inferior: flüssiges Blut, Wand ohne Veränderungen. — Rechte Nebenniere wie links. Rechte Niere wie links, Nierenbecken ebenso. Gewicht beider Nieren 260 g. Ureter nicht erweitert. — Magen mit wenig dünnflüssigem Inhalt. Schleimhaut blutreich, mit etwas zähem Schleim bedeckt, mit einzelnen kleinen Blutungen. In der vorderen Wand des Magens, der Schleimhaut der Regio pylorica polypös aufsitzend, ein 5 : 5 : 4 mm messender, grauroter, weicher Knoten. Pylorus ohne Besonderheiten. Duodenum mit galligem Inhalt. Schleimhaut von mittlerem Blutgehalt. Choledochus durchgängig; in ihm stark eingedickte Galle.

Leber: stark vergrößert, 2090 g. Oberfläche etwas uneben, indem einzelne $^1/_2$—2—3 cm messende, teils weißliche, teils grauweißliche Herde die Serosa mehr oder weniger vorwölben. In den größeren Herden sieht man eine zentrale seichte Delle. Rechter Leberlappen besonders vergrößert, in den vorderen Partien eigentümlich hell gefärbt. Auf Schnitt im Bereich der hellen Stellen des rechten Leberlappens die azinöse Zeichnung vielfach verwischt. Gewebe von gelbweißer Farbe. Zentra insulär, Peripherie etwas verbreitert, von geringer Transparenz. Daneben erkennt man Partien, in denen die Azini deutlich vergrößert und besonders die Zentra als dunkelrote, zum Teil zusammenfließende Herde mit vielfach zentraler, punktförmiger Verfettung sichtbar sind. In dem Gewebe zerstreut findet man in ziemlich großer Zahl, teils scharf begrenzte 3—6 mm messende, gelbweiße Krebsknoten, teils ein ganz diffuses, graurötliches, transparentes Gewebe, in dem unscharf begrenzt, gleich große Krebsknoten und dann diffus zerstreut gelbweiße, krebsige, feinste lineäre Stränge nachzuweisen sind. Von den Strängen läßt sich etwas trüber Saft abstreifen. Die größten Aeste der Vena hepatica sind durch graurote, mit der Wand leicht verklebte, weiche Thromben verschlossen. In den gelben Herden findet man $^1/_2$—1 cm messende, scharf begrenzte, anämische Nekrosen. In den unteren Partien des rechten Leberlappens ist das Gewebe sehr stark durchblutet. Die azinöse Zeichnung ist ausgedehnt verwischt. Die Verästelungen der

Vena hepatica sind durch mit der Wand leicht verklebte Thromben verschlossen. Ein ähnliches Bild zeigt der linke Leberlappen, nur enthält er noch mehr Lebergewebe und zeigt außer den Thromben in der Vena hepatica noch vereinzelte Thromben in der Vena portae.

In der Gallenblase reichlich dunkle Galle. Wand ohne Veränderungen.

Harnblase: Wenig klarer Urin, Schleimhaut ohne Veränderungen. Uterus ziemlich kräftig, Schleimhaut ohne Besonderheiten. Tuben ohne Veränderungen. Ovarien etwas klein, mit höckeriger Oberfläche. Im rechten Ovarium eine 1 cm messende Follikelzyste. — Aorta abdominalis von mittlerem Umfang von $3^1/_2$ cm, Intima zart; ebenso die Arteria mesenterica superior und die Beinarterien. In den Beinvenen etwas flüssiges Blut. Inguinale Lymphdrüsen auf beiden Seiten etwas vergrößert, auf Schnitt etwas graurot, derb. Dünndarm: mit mittlerer Menge dünnbreiigen Inhaltes mit reichlich weiblichen Askariden. Schleimhaut blutreich, Follikel des unteren Ileum reichlich, kräftig. Appendix: Lumen eng.

Schädel: Ziemlich breit, symmetrisch, Nahtsubstanz gut ausgesprochen, Schädeldach ziemlich dick, etwa 5 mm. Diploë gut bluthaltig. Dura mater von guter Spannung, etwas verdickt, gut bluthaltig. Weiche Häute von mitterem Blutgehalt, zart. Seitenventrikel von normaler Weite. Ependym von normaler Konsistenz. Hirnsubstanz mit leicht erhöhter Durchfeuchtung und einer mittleren Zahl kleiner Blutpunkte. Augenhintergrund und Mittelohr ohne Besonderheiten.

Femur: In den oberen Zweidritteln rotes Mark, in der unteren Diaphyse etwas atrophisches Fettmark, nirgends Metastasen.

Wirbelkörper: Rotes Mark enthaltend. Im ersten Lendenwirbelkörper eine $^1/_2$ cm messende, rundliche, ziemlich scharf abgesetzte Metastase.

Die makroskopische Sektionsdiagnose lautete:

Carcinoma mammae sinistrae mit Metastasen in den Axillar-, infra- und supraklavikulären Lymphdrüsen, in der Leber und im ersten Lendenwirbelkörper. Thromben in den Verästelungen der Vena hepatica und Vena portae. Hämorrhagien der Leber, anämische Leberinfarkte. Thrombose der Arteria pulmonalis des rechten Unterlappens. Hämorrhagische Infarkte des rechten Unterlappens. Schleimhautpolypen des Magens, Mamma lactans rechts.

Zur mikroskopischen Untersuchung gelangten verschiedene Organe, dann besonders eine Reihe von Stücken aus beiden Mammae und aus der Leber. Hervorheben möchte ich, daß bei der mikroskopischen Untersuchung in keinem anderen Organ Metastasen nachgewiesen werden konnten.

Auf feinere Organveränderungen, die aber mit dem Karzinom nicht in unmittelbarem Zusammenhang stehen, gehe ich hier nicht weiter ein. — Zur Färbung dienten dieselben Methoden wie im ersten Falle.

Was zunächst das Karzinom der linken Mamma betrifft, so besteht es aus soliden, netzförmig verbundenen Krebszellsträngen, die durch mittelgroße, polyedrische Zellen mit ziemlich großem, rundlichem, chromatinreichem Kern gebildet werden. An einzelnen Orten greift der Krebs auf die Epidermis über und zerstört

dieselbe unter Blasenbildung mehr oder weniger vollkommen. Zwischen den Krebszellsträngen findet sich ein kernarmes, stellenweise von Lymphozyten durchsetztes Bindegewebe. Auffallend ist in diesem Krebs auch wieder die Tendenz, in Venen vorwärts zu wuchern. Man findet fast in jedem Schnitt eine Reihe von Venen, in deren Lumen krebsige Thromben liegen. Das Endothel solcher Venen zeigt an einzelnen Stellen eine geringgradige Wucherung im Sinne einer Vergrößerung von Zelleib und Zellkern.

Die rechte Mamma weist auch mikroskopisch mehr oder weniger das Bild einer Mamma lactans auf. Man erkennt an vielen Stellen reichlich Drüsengewebe mit hohem, fast kubischem Epithel im Bereich der Drüsenbläschen, die, wie namentlich im Hämalaun-Sudan-Präparat deutlich erkennbar ist, stark mit Fett beladen sind. Die Membrana propria dieser Endbläschen ist vielfach etwas verdickt. Das Mantelbindegewebe ist zellreich und enthält etwas reichlicher Lymphozyten als in der Norm. Die Milchgänge sind vielfach etwas erweitert und stellenweise mit Epithelien angefüllt.

Der Tumor im Wirbelkörper zeigt dasselbe Bild wie der Mammatumor. Er besteht ebenfalls aus mittelbreiten soliden Krebszellsträngen, die durch kernarmes Bindegewebe von einander getrennt werden.

Die mikroskopische Untersuchung der Leber zeigt dem makroskopischen Befunde entsprechend an manchen Orten ausgedehnte Hämorrhagien und ausgedehnte Nekrosen. In sehr vielen Aesten der Vena hepatica findet man reichlich solide Krebszellstränge mit denselben Zellen wie in der linken Mamma. Von da aus greifen die krebsigen Partien, die wie eine Injektionsmasse der Blutkapillaren aussehen, auf dieselben über, wobei die Leberzellen mehr oder weniger vollständig erdrückt werden. Die Blutkapillarendothelien gehen ebenfalls mit der Zeit zu Grunde und es resultieren dann Bilder, in denen man fast radiär von der Vena centralis ausgehend, schmale bis mittelbreite Krebszellstränge sieht, die durch schmale, mäßig zellreiche Bindegewebssepten von einander getrennt werden. Für die Pathogenese besonders wichtig ist, daß man gar nicht selten in einer Vena hepatica oder in einer Vena centralis Tumormassen findet, die dann nur auf die unmittelbar benachbarten Kapillaren übergreifen, während die peripheren Zonen eines Azinus vollkommen tumorfrei bleiben. An anderen Orten greift der Krebs auch auf die Vena portae über, indem in ihren Verästelungen ebenfalls eine Reihe von Krebsthromben nachzuweisen sind. Die Glissonschen Scheiden sind gewöhnlich kaum verbreitert, stellenweise enthalten sie etwas neugebildete Gallengänge, etwas stärkere lymphozytäre Anhäufungen und dann auch kleine Krebszellherde. In den größeren Aesten der Vena hepatica sieht man zum Teil das Lumen völlig ausfüllende Thromben aus Blutplättchen, Leukozyten und roten Blutkörperchen, die vielfach beginnende bindegewebige Substitution am Rande zeigen und die oft kleine Krebszellhaufen einschließen. In den feineren Verästelungen der Vena hepatica ist die Intima oft stark verdickt, so daß das Lumen außerordentlich eingeengt ist. Man findet dann zum Teil in der Intima, zum Teil im Lumen Krebsmaterial. Die Arteria hepatica ist überall frei von Krebs. Hervorzuheben ist, daß an einzelnen Orten die Lymphspalten der Nerven stark von Tumormaterial durchsetzt sind.

Im Bereich der infarzierten Partien der Leber sind die Leberzellen fast durchwegs nekrotisch und an einzelnen Stellen verkalkt.

Der Polyp des Magens stellt mikroskopisch einen gewöhnlichen Schleimhautpolypen dar.

Wenn ich den Fall noch einmal kurz rekapituliere, so handelt es sich um eine 44jährige Frau, die nach kurzer Krankheit ad exitum kam. Sie zeigte bei der Autopsie ein Karzinom der linken Mamma mit ausgedehnten Lymphdrüsenmetastasen und dann eine ausgedehnte krebsige Umwandlung der Leber und einen kleinen Tumorknoten im ersten Lumbalwirbelkörper.

Bei der mikroskopischen Untersuchung zeigte der Mammatumor das Bild eines Carcinoma solidum simplex, das sich allerdings dadurch etwas von den gewöhnlichen Mammakrebsen unterscheidet, daß es eine außerordentlich starke Tendenz hat, in Venen vorwärts zu wuchern. In der Leber findet man dasselbe Karzinom. Die mikroskopische Untersuchung unterstützt ohne weiteres die bereits bei der Autopsie naheliegende Annahme, daß das Karzinom am ehesten durch eine Propagation auf dem Wege der Vena hepatica die Leber mehr oder weniger zerstört hat. Im Anschluß an die Karzinose der Vena hepatica kommt es zum Teil zu frischer, größerer Thrombenbildung in den größeren Aesten der Vena hepatica und dann zu einer konsekutiven Embolie in die rechte Lungenarterie mit hämorrhagischer Infarktbildung. Die Leber selbst zeigt stellenweise als Ausdruck der schweren Zirkulationsstörung ausgedehnte Nekrosen und Blutungen. Hervorheben möchte ich den Befund beginnender Verkalkung in einzelnen nekrotischen Leberbalken. Interessant ist in diesem Falle, daß die rechte Mamma makro- wie mikroskopisch ein Bild zeigt, das der Mamma lactans entspricht.

Wir finden in diesem Falle in der Leber, stellenweise auch in den Lymphbahnen der Nerven Krebsmaterial. In Berücksichtigung des makro- und mikroskopischen Befundes liegt aber kein Anhaltspunkt vor, eventuell hier an eine Propagation des Mammatumors auf dem Lymphwege in die Leber zu denken in dem Sinne, wie es Rieffel und Stiles hervorgehoben haben. Weswegen bei dieser Frau ausgedehntere Metastasen gerade auf dem Wege der Vena hepatica, also im Sinne einer retrograden Embolie zustande gekommen sind, kann aus dem Sektionsbefund nicht erschlossen werden. Ich kann auch hier nur hervorheben, daß die Berücksichtigung der modernen Lehre der retrograden Embolie ohne Weiteres die Möglichkeit eines solchen Prozesses auch im vorliegenden Fall annehmen lässt.

Ich möchte auf die ganze Lehre der Metastasenbildung bei Mammakarzinom und auf die Lehre der retrograden Embolie hier nicht eingehen, weil diese Fragen schon mehrere Male in zusammenfassender Weise behandelt worden sind. Aus demselben Grunde führe ich in der Literatur

auch nur einige wenige Arbeiten an, in denen die weitere einschlägige Literatur ohne weiteres zu finden ist.

Zusammenfassung.

In der vorliegenden Arbeit werden zwei Fälle eigentümlicher Metastasenbildung bei Carcinoma mammae in der Leber beschrieben; in beiden Fällen ließen die makro- und mikroskopische Untersuchung die Annahme zu, daß die Metastasen auf retrogradem Wege durch die Vena hepatica zustande gekommen sind. Der erste Fall ist dadurch noch ganz besonders erwähnenswert, daß die Leber eine ganz diffuse Erkrankung aufweist, so daß makroskopisch zunächst die Diagnose eines diffusen, primären Leberkarzinoms gestellt werden mußte. In beiden Fällen, die eine 59-, bzw. 44jährige Frau betreffen, handelt es sich um ein primäres Carcinoma solidum simplex mammae, das sich dadurch von den gewöhnlichen Mammakrebsen unterscheidet, daß es eine auffallende Tendenz zeigte, in den Venen vorwärts zu wuchern. Im ersten Falle läßt eine genaue makro- und mikroskopische Untersuchung Metastasen nur in der Leber nachweisen. Der zweite Fall zeigte neben der ausgedehnten Lebererkrankung eine isolierte Metastase im I. Lendenwirbelkörper und in den regionären Lymphdrüsen der Mamma, die ja auch im ersten Falle sich bei der Operation als erkrankt erwiesen haben.

Diese beiden Beobachtungen sprechen dafür, daß unter bestimmten Bedingungen, vielleicht gerade dann, wann der Primärkrebs besonders in die Venen wuchert, eine retrograde Embolie auf dem Wege der Vena hepatica in die Leber nicht allzu selten vorkommen kann. Wodurch im einzelnen Falle diese retrograde Embolie ausgelöst wird, ist schwer zu sagen. Wichtig ist, daß in diesen beiden Fällen weder in den Lungen, noch im Herzen sich Veränderungen nachweisen ließen, die die Annahme einer besonderen Disposition für retrograde Embolie erlauben.

Literatur.

Arnold, Ueber rückläufigen Transport. Virch. Arch. 1891. Bd. 124.

Billroth, Die Krankheiten der weiblichen Brustdrüse. Handbuch der Frauenkrankhen. 3. Stuttgart 1877—1880. Enke.

Börner, Ueber Metastasen nach Mammakarzinom in der Wirbelsäule. Inaug.-Diss. Berlin 1886.

Bouma, Ueber den retrograden Transport im Venensystem. Virch. Arch. 1903. Bd. 171.

Cohn, Embolische Gefäßkrankheiten. Berlin 1860. Hirschwald.

Ernst, Ueber rückläufigen Transport von Geschwulstteilen in Herz- und Lebervenen. Virch. Arch. 1898. Bd. 151.

Estländer, Etude clinique sur les tumeurs malignes du sein chez la femme. Revue mensuelle de méd. et de chirurgie. 1880. Bd. 4.

Frerichs, Klinik der Leberkrankheiten. 2. Braunschweig 1861. Vieweg.

Fuchs, Zur Frage der Metastasenbildung bei Carcinoma mammae. Inaug.-Diss. Basel 1916.

Heller, Zur Lehre von den metastatischen Prozessen in der Leber. Deutsches Arch. f. klin. Med. 1870. Bd. 7.

Hedinger, Ueber Intimasarkomatose von Venen und Arterien in sarkomatösen Strumen. Virch. Arch. 1901. Bd. 164.

Henry, Statistische Mitteilungen über den Brustkrebs. Inaug.-Diss. Breslau 1879.

Immermann, Zur Pathogenese und Aetiologie der sichtbaren respiratorischen Schwellung der Halsvenen. Erlangen 1866.

Küster, Zur Behandlung des Brustkrebses. Arch. f. klin. Chir. 1883. Bd. 29.

Leuzinger, Die Knochenmetastasen bei Krebs. Inaug.-Diss. Zürich 1886.

Lubarsch, Allgemeine Pathologie. 1905. Bergmann.

Oldekop, Statistische Zusammenstellung der in der Klinik des Herrn Prof. Dr. Esmarch zu Kiel in den Jahren 1850—1878 beobachteten 250 Fälle von Mammakarzinom. Arch. f. klin. Chir. 1879. Bd. 24.

Petit, De quelques points relatifs à la récidive et aux voies suivies par la généralisation des cancers du sein chez la femme. 1895. Thèse Paris.

Reiniger, Entstehung der Leberabszesse auf rückläufigem Wege. Frankfurter Zeitschr. f. Pathol. 1913. Bd. 13.

Ribbert, Ueber den retrograden Transport im Venensystem. Zentralbl. f. allgem. Pathol. 1905. Bd. 1897.

Risel, Ueber die erste Entstehung von Leberabszessen durch retrograde Embolie. Virch. Arch. 1905. Bd. 182.

Sommerfeld, Ueber den Krebs der Brustdrüse und seine Metastasen. Inaug.-Diss. Berlin 1878.

Sprengel, Mitteilungen über die in den Jahren 1874—1878 auf der Volkmannschen Klinik operativ behandelte 131 Fälle von Brustkarzinom. Arch. für klin. Chir. 1882. Bd. 27.

v. Török und Wittelshöfer, Zur Statistik des Mammakarzinoms. Arch. f. klin. Chir. 1880. Bd. 25.

v. Winiwarter, Beiträge zur Statistik der Karzinome. Stuttgart 1878. Enke.

Wolff, Die Lehre von der Krebskrankheit. Jena 1911. Fischer.

Yatsuschiro, Zur Frage des retrograden Transportes im Pfortadergebiet. Virch. Arch. 1912. Bd. 257.

Zahn, Ueber paradoxe Embolie und ihre Bedeutung für die Geschwulstmetastasen. Virch. Arch. 1889. Bd. 115.

Zahn, Ueber Geschwulstmetastasen durch Kapillarembolie. Virch. Arch. 1889. Bd. 117.

Zeile, Metastasenbildung bei Karzinom der Mamma. Inaug.-Diss. Würzburg 1897.